Gestion esthétique et réhabilitation immédiate implanto-portée au secteur antérieur : réactualisation et step-by-step

Sylvain ALTGLAS
Pratique privée, Paris
Post graduate in periodontology, University of Pennsylvania
Certificate in implantology, University of Texas
Membre associé de l'ANCD
Président de l'American Dental Club of Paris

Leslie ALTGLAS
Master en implantologie et chirurgie buccale,
Université européenne de Madrid

Samuel NAOURI
Master en parodontologie avancée,
Université européenne de Madrid

L'extraction-implantation-remplacement immédiat au niveau du secteur antérieur permet de limiter la perte osseuse. L'utilisation d'une restauration temporaire favorise la conservation des tissus péri-implantaires. L'activation du platform-switch serait favorable à la préservation de l'os crestal et du maintien des tissus mous, en particulier des papilles interdentaires. Ce cas clinique illustre ces propos.

Lorsqu'une dent du secteur antérieur est condamnée, plusieurs options s'offrent au praticien pour son remplacement : une prothèse amovible immédiate, un bridge collé ou bien une alternative implantaire.

Un remplacement immédiat implanto-supporté est une solution comportant des avantages psychologique, esthétique et fonctionnel avérés ; la clé du succès ne se limite plus uniquement à l'ostéointégration de l'implant. Une intégration esthétique et biologique de la future restauration devient la condition *sine qua non* de la réussite du traitement.

Pour répondre à ces critères, différents concepts ont été mis en lumière, et vont être appliqués dans le cas clinique suivant, toujours dans une optique de conservation des tissus de soutien, voire de leur optimisation si nécessaire.

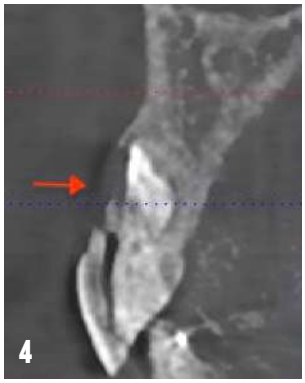

1. Vue clinique vestibulaire initiale.
2. Vue occlusale objectivant la fracture.
3. Radio rétroalvéolaire initiale.
4. Cone Beam initial.

La mise en place, au moment de l'avulsion, d'un implant unitaire dans une position tridimensionnelle idéale permet de limiter la perte osseuse caractéristique [1-3]. De plus, l'utilisation d'une restauration temporaire, malgré la conformation spatiale différente d'un implant et d'une dent dans leurs forme et diamètre, favorise la conservation des tissus péri-implantaires et donc l'obtention d'un profil d'émergence correct.
Le concept de **one abutment-one time**, qui repose sur la mise en place simultanée de l'implant et du pilier d'usage, réduit les nombreuses manipulations des éléments transmuqueux. En parallèle, lorsqu'un implant *bone level* est utilisé, « l'activation » du *platform-switch*, qui consiste à utiliser un pilier prothétique de diamètre inférieur au col de l'implant, médialisant ainsi le *micro-gap*, serait favorable à la préservation de l'os crestal et du maintien sus-jacent des tissus mous, en particulier des papilles interdentaires [4-6].
Le cas clinique suivant illustre, *step-by-step*, le remplacement esthétique immédiat dans le secteur incisif maxillaire, guidé par les concepts biologiques précédemment évoqués.

Présentation du cas

Un patient est adressé suite à un choc traumatique sur l'incisive centrale droite. Une fracture longitudinale corono-radiculaire, sous-gingivale profonde, est objectivée lors de l'examen clinique *(fig. 1, 2)*.

La dent présente un historique d'apexification après un premier traumatisme alors que l'organe dentaire était encore immature ; ce deuxième traumatisme porte le coup fatal à cette incisive *(fig. 3)*.
L'examen radiologique (Cone Beam) met en évidence une perte d'attache associée à une perte osseuse importante de la table vestibulaire *(fig. 4)*.
On observe sur cette radiographie une déhiscence osseuse en regard de la concavité. Cette perte osseuse vestibulaire ne modifiant pas, dans ce cas clinique, la stabilité primaire de l'implant, il a été décidé de réaliser, malgré cette potentielle contre-indication, l'extraction-implantation immédiate. On observe d'ailleurs sur les radiographies de contrôle une intégrité de cette zone vestibulaire montrant la parfaite cicatrisation suite à l'apport de comblement osseux.
On objective néanmoins au-delà de l'apex dentaire un volume osseux disponible, favorable à une implantation immédiate.

Step-by-step

EXTRACTION ATRAUMATIQUE

Après anesthésie locale, l'extraction atraumatique des deux fragments dentaires est réalisée avec la plus grande minutie, par voie alvéolaire, afin de préserver l'intégrité osseuse et gingivale du futur site implantaire *(fig. 5-7)*.

AXE DE FORAGE ET INSTALLATION CHIRURGICALE DE L'IMPLANT

L'axe de forage est légèrement déporté en palatin, de manière à obtenir une stabilisation primaire favorable au moment de la pose de l'implant *(fig. 8, 9)*.

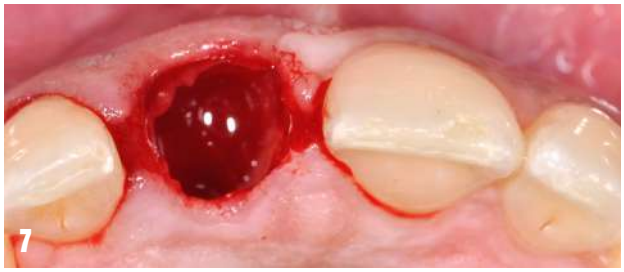

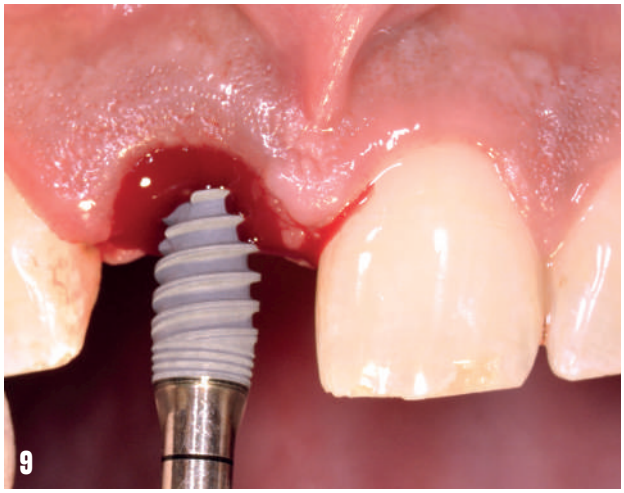

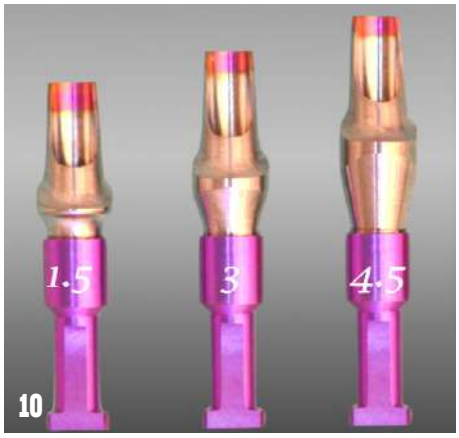

5. Extraction fragmentaire de l'incisive fracturée.
6. Vue vestibulaire de l'alvéole d'extraction.
7. Vue occlusale de l'alvéole après extraction.
8. Tige guide en place.
9. Mise en place implantaire.
10. Les trois hauteurs de piliers prothétiques.
11. Pilier prothétique de 3 mm de hauteur transgingivale en place.

Son insertion dans le sens vertical doit satisfaire au concept de *bone level* [7, 8]. Le col de l'implant sera positionné à 1 mm en deçà de la table osseuse palatine. Un pilier dont la partie transgingivale mesure 3 mm de hauteur est alors utilisé *(fig. 10, 11)*.

COMBLEMENT OSSEUX ET GREFFE DE SUPPORT

Une greffe d'hydroxyapatite d'origine bovine faiblement résorbable, particules fines (0,25-1 mm), est foulée au niveau du défaut osseux vestibulaire résiduel.
En parallèle, une greffe de tissu conjonctif enfoui est réalisée après prélèvement palatin. Elle permettra à la fois de doubler la paroi gingivale vestibulaire et de servir de membrane pour le biomatériau *(fig. 12, 13)*.
En effet, l'attache péri-implantaire étant majoritairement de nature épithéliale (long épithélium de jonction), l'épaisseur de gencive kératinisée présente au-delà du

12. Vue du greffon de tissu conjonctif.

13. Le greffon est suturé en place.

14. La dent provisoire est confectionnée à partir d'un moule en polycarbonate.

15. Rebasage minutieux de la prothèse provisoire.

16. Vue vestibulaire de la prothèse provisoire après scellement.

col implantaire est décisive pour stabiliser dans le sens vertical les tissus péri-implantaires [2, 6, 9].

CHOIX DES PILIERS

Consécutivement à la mise en place de l'implant, un pilier prothétique d'usage comportant une hauteur transgingivale de 3 mm est choisi afin de soutenir la portion conjonctive greffée et guider les futures cicatrisation et maturation tissulaires. Par son diamètre inférieur à celui du col de l'implant, il permet « l'activation » du *platform-switch*. Par sa forme concave de 3 mm de hauteur, il compense la perte osseuse verticale et va induire l'établissement d'une véritable densification des fibres de collagène transgingivales garant d'un résultat esthétiquement et fonctionnellement plus stable.

Le pilier est sécurisé en position par la vis de transifixation dont le couple de serrage est fixé à 30 N/cm. Un blocage antirationnel associé à la connexion facilite cette manœuvre.

PROTHÈSE PROVISOIRE

Une prothèse provisoire immédiate, d'abord indexée en bouche, est réalisée extraoralement à l'aide d'un moule préformé sur un pilier identique à celui sécurisé sur l'implant.

La réalisation repose sur une double réflexion, primordiale pour la correcte maturation des tissus durant la phase de cicatrisation :

- fonctionnelle d'une part, une inocclusion totale étant nécessaire afin d'éviter les micromouvements pouvant être délétères pour l'ostéointégration ;
- biologique d'autre part. La forme de contour et le profil d'émergence transgingivaux reposent sur le concept du pontique ovoïde, permettant non seulement de guider la cicatrisation des tissus parodontaux, mais aussi de formater le futur site récepteur de la restauration prothétique [10-12] *(fig. 14, 15)*.

Le puits de la vis de transfixation est comblé par du Téflon.

Pour son scellement, de l'IRM est appliqué dans l'intrados de la couronne provisoire, puis indexé hors de la bouche sur un pilier identique à celui transfixé en bouche afin d'éliminer les éventuels excès de ciment.

Le résultat postopératoire immédiat est visible sur la *figure 16*.

OSTÉO ET BIOINTÉGRATION

Durant la séance de contrôle à 3 mois et demi il a été constaté :

- **au niveau osseux** : l'ostéointégration de l'implant est obtenue *(fig. 17)*. Noter le niveau alvéolaire se situant à

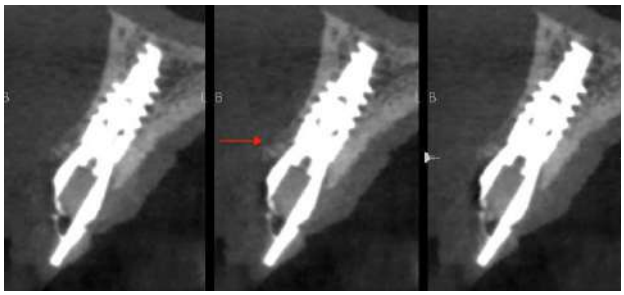

17. Cone Beam à 3 mois et demi.

18. Vue clinique à 3 mois et demi postopératoires.

19. Vue vestibulaire du berceau gingival.

20. Empreinte du pilier prothétique.

21. Repositionnement du duplicata dans l'empreinte.

22. Modèle de travail objectivant le duplicata en place.

1,5 mm coronaire au col de l'implant, résultant de l'activation du *platform-switch* [13, 14] ;
- **au niveau gingival** : le site récepteur gingival a été maintenu dans son intégralité *(fig. 18, 19)*.

EMPREINTE ET PRISE DE TEINTE

Pour ne pas perturber l'espace transgingival si précieusement réhabilité, seul l'empreinte du pilier est réalisée à l'aide d'un index de repositionnement, directement en bouche.
Un duplicata du commerce identique au pilier intrabuccal est alors repositionné dans l'empreinte afin d'obtenir le modèle de travail *(fig. 20-22)*.
La prise de teinte ainsi qu'une série de photographies sont effectuées durant la même séance ; l'ensemble est transmis au laboratoire de prothèse.

MISE EN PLACE DE LA COURONNE D'USAGE

À quatre mois postopératoires, la couronne d'usage, stratifiée et réalisée par Jean-Marc Étienne, est enfin scellée en bouche *(fig. 23)*.
Une radiographie de contrôle est réalisée, permettant d'apprécier l'adaptation des différents éléments implantaires et prothétiques.

ÉVALUATION ET RÉSULTAT FINAL

Les deux éléments clés de l'esthétique parodontal sont restitués :
- alignement harmonieux des collets ;
- présence des papilles interdentaires *(fig. 24)* permettant à l'élément prothétique de s'intégrer dans son environnement tissulaire.

23. Vue vestibulaire finale.

24. Biointégration de l'élément prothétique.

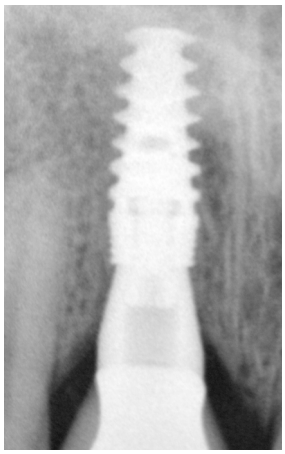

25. Radiographie rétroalvéolaire finale.

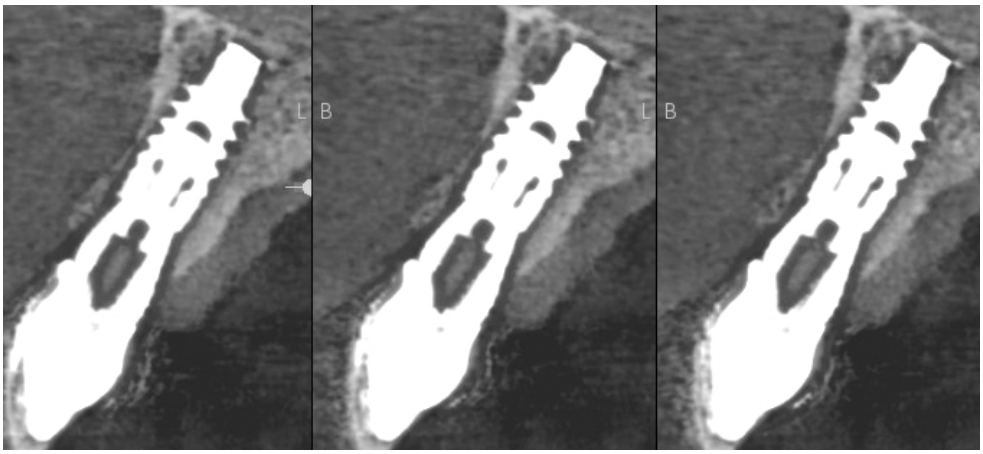

26. Cone Beam à 6 mois et demi. Le niveau de l'os alvéolaire se situe coronairement au col de l'implant.

Un suivi clinique et radiographique régulier est mis en place, principe même de la maintenance parodontale.
Une radiographie rétroalvéolaire et un scanner sont réalisés à 3 mois *(fig. 25, 26)*. L'os alvéolaire se trouve à 1,5 mm au-delà du col de l'implant, l'espace biologique s'étant reconstitué sur le pilier prothétique.

Conclusion

Cette intervention chirurgicale hautement paro-consciente nécessite le respect d'un protocole de conservation tissulaire strict au niveau des tissus durs, avec un placement tridimensionnel idéal de l'implant selon des axes de forage favorables pour la recherche de la stabilité primaire et l'activation du *platform-switch*.
Au niveau des tissus mous, la maturation des tissus parodontaux, grâce au pilier prothétique et à la prothèse provisoire, puis celle d'usage, est induite par une augmentation progressive de densité du collagène présent dans le tissu conjonctif ; ce faisceau de fibres de collagène participera à la pérennité de position des tissus mous dans le sens vertical.
La compréhension des concepts précédemment énoncés de *platform-switching*, *one abutment-one time*, faisceaux de fibres de collagène, nous semble indispensable pour aborder de manière la plus sereine les réhabilitations implanto-portées du secteur esthétique antérieur. C'est finalement la bonne conception de l'élément prothétique qui garantira la stabilité du site gingival.
L'extraction-implantation immédiate, lorsqu'elle est indiquée, requiert un suivi rigoureux du protocole. Elle permet d'offrir une modalité de remplacement immédiat aux patients.
Un nombre de rendez-vous réduit, la possibilité pour le patient de repartir avec une solution fixe et esthétiquement satisfaisante sont autant d'arguments en faveur de cette technique de choix, fiable à court et moyen terme.

LA BIBLIOGRAPHIE DE CET ARTICLE EST À RETROUVER SUR **WWW.INFORMATION-DENTAIRE.FR**

DR.ALTGLAS@GMAIL.COM
LES AUTEURS NE DÉCLARENT AUCUN LIEN D'INTÉRÊT